Zur Kenntnis der neuroepithelialen Geschwülste im Rückenmark.

Inaugural-Dissertation

zur Erlangung der Doktorwürde

der

medizinischen Fakultät

der

Kgl. Bayerischen Ludwig-Maximilians-Universität
zu München

vorgelegt am 25. Juli 1904 von

Isak Straus
approb. Arzt aus Karlsruhe.

ACAD. LUDWIG MAX. BIBL.

HEIDELBERG.
Universitäts-Buchdruckerei von J. Hörning.
1905.

Referent:

Herr Obermedizinalrat Prof. Dr. von Bollinger.

Aus der Prosektur des Krankenhauses rechts d. Isar (Prof. H. Schmaus), München.

Vielerlei Tatsachen hat man seit langem geltend gemacht, um die Bedeutung von Entwicklungsstörungen darzutun für die Entstehung der Gliome. Das Auftreten dieser Geschwülste in jugendlichem Alter, ja gelegentlich sogar angeboren, ihr häufiges Zusammentreffen mit Missbildungen des Centralnervensystems, ganz besonders des Rückenmarks (spina bifida, Hydromyelie, Encephalocele u. a.) wie auch mit Entwicklungsstörungen anderer Körperteile, ihre häufige Lokalisation in der Schliessungslinie des Rückenmarks und schliesslich ihre Struktur hat man dafür ins Feld geführt. Der letzte Punkt ist es ganz besonders gewesen, für den eine Fülle von Material in den letzten Jahren vorgebracht wurde, das von mancher Seite als die Frage entscheidend aufgefasst wird. Als erster glaubte in neuester Zeit Ströbe in einer ausführlichen Arbeit über „Entstehung und Bau der Gehirngliome“ [1]) an Hand eines Falles einen „sicher objektiv demonstrierbaren Beleg für den Zusammenhang von Gliombildungen mit abnormen Entwicklungsprozessen des Gehirns“ schaffen zu können. Er fand in einem z. T. erweichten Gliom des linken Parietal- und Occipitalhirns vereinzelte Hohlräume ausgekleidet mit regelmässigem, einfachem, hochkubischem und cylindrischem, z. T. flimmerndem Epithel. Ströbe fasst diese Höhlen als „das Produkt einer in früher Embryonalzeit eingetretenen Entwicklungsstörung“ auf, „die zur Bildung abnormer, hohler, epithelausgekleideter Seitensprossen vom Neuralrohr aus geführt hat.“ Die Entstehung des Tumors aus diesen Sprossen sucht sich Ströbe so zu erklären, dass, entsprechend der fötalen Entwicklung der Glia vom Epithel

1) Zieglers Beiträge Bd. 18.

des primitiven Neuralrohrs aus, auch hier von dem die Höhlen noch jetzt auskleidenden Epithel das Material geliefert wurde für die Gliombildung. Ein Kranz von protoplasmareichen, das Epithel umgebenden Zellen wäre dann als der letzte Nachwuchs aufzufassen, während die weitab liegenden Gliomzellen, früher aus dem Epithel entstanden, nun ihrerseits vielleicht durch Vermehrung am Aufbau der Geschwulst sich beteiligten.

Stolpe[1]) schliesst sich in einem ähnlichen Fall von Gehirngliom Ströbes Anschauungen an. Er konnte auf Serienschnitten den Zusammenhang der epithelbekleideten Kanäle mit dem Ependym nachweisen.

Bonome[2]) hat in einer ausführlichen Arbeit über die pathologische Neuroglia auch die epithelartigen Formationen in den Gliomen und ihre Bedeutung für die Entstehung dieser Geschwülste eingehend behandelt. Er fand in verschiedenen Fällen von Gehirngliomen zum Teil als kompakte Stränge oder Inseln, zum Teil Spalten auskleidend, epithelartige Zellen von verschiedenen Formen, ohne Wimpern und basalen Fortsatz. Diese Zellen können, seiner Ansicht nach, durch Divertikelbildung von den primitiven zentralen Höhlen aus (analog der Hypothese von Ströbe), oder auch durch aktive Migration an ihre Stelle gelangt sein, um sich da, vielleicht nach langer Zeit erst, zu vermehren, event. später entstehende Hohlräume auszukleiden. Die Annahme einer aktiven Migration hält Bonome für notwendig zur Erklärung der kompakten Gruppen von Epithelzellen, die ohne nachweisbare Divertikelbildung sich finden; er verlegt sie in die Zeit der Entwicklung des Zentralnervensystems und setzt sie analog der aktiven Zellwanderung in den frühesten Entwicklungsstadien; es läge also eine angeborene Heterotopie von primitivem Neuroepithel vor. Diese ver-

1) Stolpe: Ein Fall von eigenartigem Gliom. Festschrift zur Feier des 50jährigen Bestehens des städtischen Krankenhauses zu Dresden 1899 (cit. nach Saxer).

2) Bonome: Bau und Histiogenese des pathol. Neurogliagewebes. Virchows Archiv Bd. 163. 1901.

lagerten Zellen können nun, so sagt Bonome weiter, Glia bilden, analog der normalen Gliaentwicklung, jedoch den veränderten Bedingungen nach, eine pathologische Glia. Aus jenen verlagerten primitiven Neuroepithelien später hervorgegangene Zellen glaubt Bonome in gewissen fortsatzlosen ovalen Gliomzellen erkennen zu dürfen, die in Gruppen oder Reihen besonders häufig zusammen mit Neuroepithel sich finden. Auch stark proliferierende Gliomzellen sah Bonome den Ectodermzellen, von welchen sie abstammen, an Form wieder gleich werden.

Henneberg[1]) beschrieb ein Gliom des Stirnhirns, das den vorderen Teil des linken Seitenventrikels ausfüllte. Er fand darin „kleine, rundliche oder schlauchförmige, anscheinend nach allen Seiten geschlossene Hohlräume, deren Wandung auf kleinere oder grössere Strecken hin eine Bekleidung mit einem regelmässigen Epithel aufweisen.“ „Das Epithel ähnelt in jeder Richtung dem Ventrikelepithel, es ist kubisch und einschichtig, an ihrer freien Oberfläche zeigen die Zellen einen feinen, anscheinend homogenen Saum“; Flimmern oder basale Fortsätze waren nicht vorhanden. Auch durch Erweichung entstandene Hohlräume zeigten an umschriebenen Stellen ihrer Begrenzung einen Epithelbelag.

Henneberg glaubt seinen Fall so entstanden, dass, infolge einer Gliawucherung in den subependymären Schichten, es zur Bildung von wulstartigen Erhebungen in das Ventrikellumen, weiter auch zu Divertikelbildungen komme, in welchen Reste des Ventrikelependyms erhalten bleiben. Diese werden weiterhin abgeschnürt und gelangen mit dem Wachstum des Tumors in immer weitere Entfernung vom Ventrikel. Henneberg führt als Analogon einen Fall von Ependymitis granularis bei hochgradigem Hydrocephalus an, bei welchem neben wulstartigen Prominenzen der stark gewucherten Glia das Epedym z. T. in den entstehenden Buchten noch erhalten, z. T. durch Verschmelzung solcher Prominenzen in die

1) Beitrag zur Kenntnis der Gliome. Archiv für Psychiatrie Bd. 30.

Tiefe geraten ist, da kleine Hohlräume — eben jene früheren Einbuchtungen — umkleidet, oder auch in Häufchen zusammenliegt. Es liegt also auch hier eine Zersprengung des Ependyms vor durch Wucherung der subependymären Glia, die diesmal keine geschwulstartige ist.

Saxer[1]) hat die in der Literatur vorgebrachten Beweisgründe, die eine Entstehung der Gliome aus congenitalen Fehlbildungen dartun sollen, gesammelt und kritisch beleuchtet. In einem auch in anderer Richtung sehr interessanten Fall von Gehirngliom fand er eine Zerfallshöhle „exquisit epithelial" ausgekleidet von hochcylindrischen Zellen, die „bis in die kleinste Einzelheit mit dem normalen Ventrikelepithel übereinstimmen." Saxer fand weiter, „dass diese epithelartig angeordneten Zellen nicht etwas grundsätzlich verschiedenes von den anders zusammen lagernden Geschwulstzellen waren, sondern an leicht zu findenden Stellen konnte man zweifelhaft sein, ob man schon einen epithelialen Überzug der Oberfläche, oder nur etwas regelmässiger nebeneinander gelagerte Zellen vor sich hat." Saxer schliesst aus diesem Befund auf die Möglichkeit — die vorher schon von Buchholz[2]) angenommen war —, dass sich in Gliomen, überhaupt in Gliawucherungen „sekundär epitheliale Formationen aus Geschwulstzellen bilden können, die früher keine Spur von epithelialer Anordnung zeigten." Die Deutung, welche Ströbe seinem Fall gegeben, erkennt Saxer nicht an.

Auch die nach Ströbes Veröffentlichung in der Literatur verzeichneten Fälle von epithelialen Formationen in Gliomen stellt Saxer zusammen und glaubt sie fast durchwegs einer Deutung in seinem Sinne zugänglich. Auch die durch seine Annahme nicht erklärbaren Fälle hält er nicht für beweisend für die Entstehung der Gliome aus congenitalen Anomalien. Die Tendenz zur Bildung

1) Ependymepithel, Gliome und epitheliale Geschwülste des Centralnervensystem. Zieglers Beiträge Bd. 32, pag. 276 ff.

2) Beitrag zur Kenntnis der Hirngliome. Archiv für Psychiatrie Bd. 22.

epithelialer Formationen liegt eben — seiner Anschauung nach — von vornherein in diesen Geschwulstwucherungen, das ist bei der Abstammung der Glia vom Ektoderm nicht weiter verwunderlich. Die Möglichkeit, ja die Wahrscheinlickkeit der congenitalen Anlage mancher Gliome will Saxer durchaus nicht geleugnet haben, nur den angeblich dafür erbrachten positiven Beweisen gilt seine Kritik.

Storch[1]) hält die Annahme, „dass versprengte embryonale Keime für die Entstehung der Gliome verantwortlich zu machen seien“ für theoretisch ganz plausibel, doch sei sie meist überflüssig, jedenfalls nie auf ihr Zutreffen zu prüfen. Ströbes Befunde (s. o.) möchte er so erklärt wissen, dass die „ungemein vielgestaltigen Gliomzellen, die ja durchgehends eine Neigung zu radiärer Anordnung um die Gefässe herum besitzen, gewissermassen in einem Anfall von Atavismus Zellen und Zellverbände erzeugen können, die an den Zentralkanal erinnern.“

Muthmann und Sauerbeck[2]) (diese Arbeit enthält ausführliche Literaturangaben) schliessen sich dieser Auffassung von Storch an; als „Gegenstück“ hiezu stellen sie die Behauptung auf, dass niedere Formen der nervösen Stützsubstanz bei der Geschwulstbildung zur Produktion höherer Zelltypen gelangen können, falls sie an einer Stelle liegen, „wo das Nervenrohr im Lauf der ontogenetischen Entwicklung neben den niederen auch höhere Formen nervöser Stützsubstanz hervorgebracht hat.“ Die Entstehungsmöglichkeit von Gliomen aus versprengten Keimen weisen auch sie nicht von der Hand.

Bittorf[3]) beschrieb ein zellreiches Gliom des Rückenmarks, das von vielen runden und unregelmässigen, mit einer durchscheinenden Substanz gefüllten Hohlräumen durchzogen war, die fleckweise mit einem kubischen ein-

1) Über die pathologisch-anatomischen Vorgänge am Stützgerüst des Centralnervensystems. Virchows Archiv Bd. 157.

2) Über eine Gliageschwulst des IV. Ventrikels. Zieglers Beiträge Bd. 34.

3) Beiträge zur pathologischen Anatomie der Gehirn- und Rückenmarksgeschwülste. Zieglers Beiträge Bd. 35.

schichtigen Epithel bekleidet waren. Bittorf konnte den Zusammenhang dieser Epithelbekleidung mit dem Ependym des Zentralkanals nachweisen. Er leitet sie zum Teil von Ependymzellen ab, die entweder wieder Epithelien, oder Gliomzellen liefern sollen, die ihrerseits bei der Vermehrung epithelähnliche Bildungen produzieren. Zum Teil auch von Gliomzellen, welche „den Spongioblasten ähnlich, so lange sie sich noch nicht zu sehr zu Gliazellen differenziert haben, epithelähnlich werden."

Nach Ribbert[1]) sprechen die Befunde von „embryonalen, epithelähnlichen Strukturen" zwingend für die Entstehung der Gliome durch entwicklungsgeschichtliche Störungen. Er denkt sich ihr Entstehen etwa so, „dass bei der Bildung der Glia aus dem Höhlenepithel Unregelmässigkeiten vorkommen, durch die Teile von ihm aus dem Verband getrennt werden und nun entweder, an Ort und Stelle liegen bleibend, in die Höhlen oder deren Wand hinein wachsen, oder auf wechselnde Entfernung in die Gehirnsubstanz hinein verlagert werden und hier langsam an Umfang zunehmen." Die Bildung von epithelbekleideten Hohlräumen fasst Ribbert zum Teil im Sinn von Ströbe auf, zum Teil glaubt er sie dadurch zustande gekommen, „dass ein Teil der Zellen den epithelialen Charakter mehr oder weniger behält", und sich so an der Innenfläche von Zerfallshöhlen unter beständiger Vermehrung epithelial anordnet.

Das ist in kurzen Zügen ein Überblick über die verschiedenen Auffassungen, die heute über die Entstehung der Gliome und über die für ihre congenitale Entstehung erbrachten Beweise in der Literatur sich finden; ausführliche Angaben über die ganze Casuistik enthält die letztgenannte Arbeit von Bittorf.

Ich will im Anschluss hieran über einen Fall berichten, der abweichend von den meisten Befunden, manches Interessante bietet.

---

1) Geschwulstlehre. Bonn 1904.

Tumor des Lendenmarks.

Gehen wir zuerst ein auf die Schilderung des Krankheitsverlaufs, so bietet die Krankengeschichte leider — wohl der im Bild stark vorherrschenden Nebenerscheinungen wegen — nicht gar viel Verwertbares.

Patient — ein 49jähriger Schneider — war hereditär nicht belastet. Vor 9 Jahren hatte er einen Lungenspitzenkatarrh durchgemacht. Bei der Aufnahme litt Patient seit etwa 4 Monaten an reissenden Schmerzen in der linken Brust- und Bauchhälfte; diese Schmerzen traten zu Zeiten besonders intensiv auf, liessen dann wieder nach, ohne je ganz zu verschwinden. Es bestand Atemnot, aber kein Husten oder Auswurf. Lues und Trauma wurde negiert.

Die Untersuchung[1]) ergab beim Eintritt ins Krankenhaus Ende Juli 1903 folgenden Status: Patient ist klein und schlecht genährt. Die Lendenwirbelsäule weist eine sehr starke Lordose auf. Infiltratio apicis sinistri, pleuritis exsudativa sinistra. Das Abdomen ist in der Gegend des linken Hypochondrium druckempfindlich, eine Resistenz ist nirgends nachweisbar. Leber und Milz sind nicht vergrössert. Das linke Bein ist stark verkürzt, seine Muskulatur atrophisch, der linke Fuss in varo-equinus Stellung. Der Gang ist infolge der Verkürzung hinkend, ohne irgend bestimmten Typus, die Patellarreflexe sind beiderseits nur undeutlich auslösbar. Hirnnerven und obere Extremitäten o. B.

Im Verlaufe der Beobachtungszeit des Patienten entwickelte sich nun das Krankheitsbild folgendermassen. Im September traten schmerzhafte Zuckungen auf in den Oberschenkeln, besonders rechts, dabei bestanden die anfangs geklagten Beschwerden fort. Es bildete sich ein Abszess in der Nabelgegend, kam zu Aufbruch und Heilung. Der Urin zeigte damals starke Indican- und Diazo-Reaktion. Im Laufe des Januar 1904 entwickelte sich, nachdem das Gehen schon während der vorhergehenden

1) Krankenjournal der I. medizinischen Klinik.

Monate immer mehr erschwert gewesen war, allmählich völlige Parese und Rigidität beider Beine, deutlich spastischer Natur, Babinski war auf beiden Seiten positiv. Der Patellarreflex war links erloschen, rechts nur angedeutet. Öfters traten schmerzhafte unwillkürliche Kontraktionen in den unteren Extremitäten auf; die Füsse standen dorsal flektiert. Sensibilitätsstörungen waren nie nachweisbar. Heftige Beschwerden beim Schlucken veranlassten eine Sondierung des Oesophagus, diese ergab Undurchgängigkeit für den Magenschlauch, erst eine Sonde von 3 mm Querschnitt konnte bis zum Magen eingeführt werden. Unter Erscheinung einer Herzinsuffizienz ist Patient dann am 7. Februar 1904 gestorben.

Die Sektion[1]) ergab neben den uns hier allein interessierenden Rückenmarksbefunden kurz folgendes: Tuberkulose des Peritoneum, der Mesenterialdrüsen, des Darms und der Nieren. Pleuritis adhaesiva und ausgedehnte interstitielle Tuberkulose der Lunge. Braune Atrophie des Herzens, hochgradige Atrophie der gesamten Körpermuskulatur, besonders der unteren Extremitäten.

Die makroskopische Besichtigung des frischen Rückenmarks nach der Herausnahme ergab: Die Lendenanschwellung ist stark aufgetrieben, ganz besonders in der Gegend des 4. bis 5. Lumbalsegments. Es bleibt dabei die normale Konfiguration des Rückenmarks fast völlig erhalten, nur tritt die Lendenanschwellung stärker als sonst hervor. Die Längenausdehnung der am stärksten aufgetriebenen Partie beträgt etwa 3 cm. Auf dem Durchschnitt durch das frische Mark zeigt die angeschwollene Stelle ziemlich normale Zeichnung, nur erscheint die gesamte weisse und graue Substanz in all ihren Massen vergrössert. Das Gewebe ist etwas oedematös, dabei von zäher Konsistenz. Bei genauer Betrachtung erkennt man in der Gegend des linken Hinterstrangs einen rundlichen, wenig scharf abgegrenzten Herd, dessen Gewebe trübe verfärbt aussieht; nach der Härtung in Formol erscheint

1) Sektionsjournal des pathologischen Instituts 1904.

das Gebiet dieses Herdes gegen die Umgebung etwas eingesunken. Im übrigen zeigen sich nach Formolhärtung die beiden Schnittflächen besonders in der Mitte tief eingezogen. Die Hinterstränge — mit Ausnahme des Herdes — sind grau verfärbt, diese Verfärbung reicht nach links über die Lissauersche Zone hinweg bis ins Gebiet der Seitenstränge hinein. In der Mitte der Hinterstränge, zu beiden Seiten des septum longitudinale posticum, findet sich je ein schmaler grauer, daneben ein weisser Streifen. Der Blutgehalt des frischen Rückenmarks ist nicht besonders gross, makroskopisch wahrnehmbare Blutungen finden sich nicht. Sekundäre aufsteigende Degeneration der Gollschen Stränge bis ins Halsmark hinauf.

Scheiben aus dem Lendemark wurden in Zenkersche Flüssigkeit, andere in Formol und dann in Kalibichromat zur Härtung eingelegt; endlich kamen Stücke des Rückenmarks zur Herstellung von Marchi-Präparaten etc. zunächst in Formol.

Mikroskopischer Befund.

Präparate gefärbt mit Hämatoxylin und Eosin. Der Querschnitt der in Zenker gehärteten Stücke beträgt entsprechend dem grössten Durchmesser der Anschwellung 12,5 zu 11 mm. Die Struktur des Querschnittes ist im allgemeinen gut erhalten, man erkennt den vorderen sulcus, das hintere Längsseptum, die graue und weisse Commissur, die Vorderhörner und zum Teil auch — nämlich zentralwärts — die Hinterhörner. Die Pia ist an einigen Stellen der hinteren Peripherie mässig verdickt. Der Zentralkanal ist obliteriert, seine Stelle durch Anhäufung von grossen Zellen gekennzeichnet. Die grösseren Gefässe der grauen Substanz, insbesondere die beiden seitlichen Venen, zeigen verdickte Wandungen, bedingt durch Verbreiterung hauptsächlich der adventitiellen Schicht. Fast die ganze weisse Substanz erscheint bei schwacher Vergrösserung durchsetzt von dunkelroten, vielfach konfluierenden Streifen und Flecken, welche ein System von

vielfach miteinander kommunizierenden heller erscheinenden Massen zwischen sich fassen. In diesen heller gefärbten Partien erkennt man zahlreiche ziemlich regelmässig stehende grosse Kerne, in den dichteren, dunkler rot gefärbten Massen liegen meist kleine, nur vereinzelt auch grosse Kerne. Das Mengenverhältnis der beiden Substanzen wechselt in den verschiedenen Gesichtsfeldern sehr; immerhin überwiegen an vielen Stellen zentralwärts, also gegen das Grau zu, die helleren, mehr peripheriewärts, gegen die Häute zu, die dunkler gefärbten dichteren Partien. Von den Hinterhörnern ist der ventrale Teil in seiner Struktur einigermassen erhalten, der dorsale ist in das System der geschilderten helleren und dunkleren Flecken und Streifen aufgegangen, er lässt nichts mehr von dem ursprünglichen Bau erkennen. Nur die substantia gelatinosa bleibt auf der einen Seite ganz, auf der anderen in ihrer median gelegenen Hälfte erkennbar.

Bei starker Vergrösserung zeigen sich die erwähnten dichteren, mit Hämatoxylin-Eosin intensiv rot gefärbten Massen aus dichten, in Bündeln angeordneten Fasern zusammengesetzt, welche offenbar Gliafasern entsprechen. Diese sind teils der Länge, teils der Quere nach, teils auch schief getroffen, an einer und derselben Stelle jedoch fast immer vorwiegend in einer dieser Richtungen, wodurch auch die Anordnung zu Bündeln bedingt ist. Zwischen ihnen liegen rundliche und längliche Gliakerne. Die Fasern liegen sehr dicht, sie haben sich mit Eosin intensiv rot tingiert, die Kerne sind ziemlich klein, umgeben von einem äusserst spärlichen, zum Teil nur auf einer Seite des Kerns sichtbaren Zellkörper, Ausläufer sind an den Zellen nicht nachweisbar. Die sich durchflechtenden Fasern bilden ein Maschenwerk, welches viel dichter ist als normaliter in der weissen Substanz. In dieser letzteren finden sich Kapillaren und grössere Gefässe ohne besondere Wandveränderungen. Hie und da erscheinen die Fasern radiär angeordnet, ohne dass jedoch eine Zelle oder Kern als Zentrum nachzuweisen wäre.

Auch in den hellen weniger dichten Stellen der weissen Substanz, die wir oben erwähnten, finden sich Fasern, die hier, vielfach quergetroffen als Punkte erscheinen. Zahlreiche kleine, dunkelgefärbte Gliakerne finden sich da, meist rundlich, einige von verschiedener Form, oval, eingeknickt auch hantelförmig. Einzelne dieser Kerne gehören einem grösseren Zellkörper an. Unter ihnen sind einige sicher Körnchenzellen mit wabigem Protoplasma und verschieden geformten Kernen mit netzförmigem Chromatin. Der Hauptbestandteil der hellen Stellen ist gebildet durch ein Maschenwerk, bald aus dicken Bündeln, bald aus einzelnen feinen Gliafasern, bald sehr dicht, bald ganz weitmaschig gewebt und eingelagert in dies Netzwerk, in verschiedener unregelmässiger Verteilung, grosse Zellen.



Diese grossen Zellen haben zum Teil einen runden Zellleib, häufiger ist das Protoplasma ausgezogen in einen kurzen Fortsatz, manchmal auch in mehrere kurze Ausläufer. Die Zellkörper haben sich dunkler als die Umgebung — auch als die Körper der kleinen Zellen — gefärbt, sie enthalten eine Menge sehr dichtstehender feinster Körnchen. Die Kerne all dieser Zellen sind kreisrund mit scharf gezeichneter Kernmembran, sie enthalten ein reichliches fädiges Chromatingerüst, ein deutlich ausgeprägtes grosses Kernkörperchen, das die Kernfarbe angenommen hat. Der Durchmesser der Kerne übertrifft den der obengenannten vielgestalteten (Glia-)Kerne um etwa das Vierfache. Diese grossen Zellen liegen entweder in Gruppen zu zwei bis vier oder auch mehr zusammen, meist liegen sie einzeln, stets wie in einem eigens für sie ausgesparten Raum. An vielen Stellen liegen sie ohne alle Zwischensubstanz nebeneinander, es passen sich dabei die Zellen an ihren Berührungsflächen einander an.

Nicht alle Maschen des Glianetzes sind von diesen Zellen eingenommen, viele sind leer, andererseits liegen die grossen Zellen nicht ausschliesslich in den Hohlräumen der lockeren Partien eingebettet, auch die dichten faserigen Partien enthalten an vereinzelten Stellen einige der Zellen eingelagert. Körnchenzellen mit fast homogenem oder auch wabigem Zellkörper und verhältnismässig kleinem dunklem Kern finden sich in mässiger Menge überall im Gewebe, besonders in der Umgebung der Gefässe. Normales Nervengewebe ist an den bisher beschriebenen Stellen fast nirgends mehr zu erkennen. In den Seiten- und Vordersträngen sind nur mehr vereinzelte Nervenfasern erhalten, während die Hinterstränge wenigstens stellenweise weniger ergriffen scheinen. Im übrigen ist der Befund mit Weigerts Markscheidenfärbung ein in den verschiedenen kurz aufeinander folgenden Querschnitten durch die Neubildung fortwährend wechselnder, ganz regelloser, nur die Wurzeln sind überall relativ gut erhalten.

Stellen mit Übergang in normales Nervengewebe der weissen Substanz: Zwischen Nervenfasern, in deren Umgebung die Glia nicht gewuchert ist, finden sich einzelne der oben gekennzeichneten grossen Zellen eingelagert. Die kleinen Gliazellen zeigen keine Vermehrung. An einzelnen Stellen finden sich die geschilderten dichten, dunkelrot gefärbten Herde ohne grosse Zellen in das sonst normale Nervengewebe eingelagert, an anderer Stelle findet sich dichtes Faserwerk mit grossen Zellen zusammen, an wieder anderen Verdichtung und Körnchenzellen, soweit die letzteren mit Sicherheit zu charakterisieren sind. Die ziemlich zahlreichen Gefässe sind dicht gefüllt. Einigemal findet man mitten in der weissen Substanz grosse, den Vorderhornzellen völlig gleiche Ganglienzellen.

Graue Substanz: Die Struktur ist überall gut erhalten, die Ganglienzellen zeigen vielfach feinkörnige Chromatolyse, Randstellung der Nisslschollen und Kerne und starke Pigmentierung. Einzelne der oben erwähnten

grossen Zellen finden sich auch hier ins Gewebe eingestreut. In der Umgebung der stark gefüllten Gefässe kleine perivaskuläre Blutungen.

Der Zentralkanal ist obliteriert. An seiner Stelle finden sich in Häufchen und Strängen angeordnete Zellen. Ihre Kerne sind meist länglich, einige auch eingekerbt, sie stehen an Grösse etwa in der Mitte zwischen den Gliazellen und den genannten grossen Zellen, der Zellleib ist gering entwickelt. Die Glia ist nicht dichter als auch normalerweise in dieser Gegend.

Kurz zusammenfassend, haben wir im vorliegenden Fall eine Neubildung im Lendenmark vor uns, welche die äussere Configuration des Markes nicht zerstört, sondern nur seinen Durchmesser in allen Richtungen vergrössert hat durch ihr den ganzen befallenen Abschnitt ziemlich gleichmässig durchsetzendes Wachstum. Die Neubildung setzt sich zusammen aus dichten Bündeln von Gliafasern und Geschwulstzellen. Unter den letzteren finden sich grosse protoplasmareiche Gebilde mit hellem, kreisrundem Kern und einem oder mehreren stets kurzen Ausläufern; zum grössten Teil sind diese Formen in von der dichten Gliafaserung frei gebliebene Partien eingelagert, und zwar finden sie sich daselbst teils einzeln, häufiger zu mehreren, oft in kleinen Strängen und Nestern epithelartig angeordnet. Es ist wohl kaum zweifelhaft, dass wir es in diesen Zellen mit Gebilden zu tun haben, die dem gliösen Stützgewebe — im weitesten Sinne des Wortes — zuzurechnen sind; doch bleibt die Frage, ob wir die genannten grossen Zellen von den gewöhnlichen kleinen Zellen des gliösen Stützgewebes im Rückenmark, oder von einer besonderen Zellart, vielleicht ependymären Elementen, oder unentwickelten Resten embryonaler Anlagen herleiten sollen.

Zunächst liesse sich der Tumor als ein Gliom deuten, in welchem die Zellen wieder — ihrer Abstammung entsprechend — epitheliale Form und Lagerung angenommen haben; dass die Möglichkeit einer sekundär epithelialen Lagerung für wuchernde Gliazellen tatsächlich besteht, scheint durch den von Saxer hierfür angeführten Fall

(s. o.) bewiesen. Auch Borst,[1]) der epithelial ausgekleidete Hohlräume, die er als erweiterte perivaskuläre Lymphräume anspricht, in zwei Fällen von multipler Sklerose beschrieben hat, führt die Bildung der Epithelien auf Umwandlung der gewöhnlichen Gliazellen zurück. Storch erinnert mit Recht an die einander parallele, zur Gefässwand radiäre Anordnung der Gliazellen in der Umgebung von Gefässen, die etwas der epithelialen Lagerung Ähnliches darstellen. Ich selbst habe in einem Fall von Höhlenbildung im Rückenmark, über welchen an anderer Stelle berichtet werden wird, mich von der Fähigkeit der Gliazellen, sich epithelial zu lagern, überzeugen können. Aber es müssen, soll diese Fähigkeit wach gerufen werden, sicherlich Bedingungen erfüllt sein von z. T. uns noch unbekannter Art; entstehende Hohlräume, die dann von den Gliazellen epithelial ausgekleidet werden, genügen hierzu nicht, sonst müssten sich in den doch gar nicht seltenen Zerfallshöhlen in Gliomen viel häufiger als tatsächlich solche Epithelformationen finden lassen. Im vorliegenden Fall kommt diese Erklärungsweise nicht in Betracht, da die Geschwulstzellen in keinem der Präparate Hohlräume umkleiden, vielmehr in Gruppen und Reihen im Gewebe liegen. Was sollte da — da auch die Hohlräume fehlen — den Grund abgegeben haben für eine solche veränderte Lagerung der Gliazellen. Auch die eigenartige Form der vorliegenden Zellen mit ihren grossen, stets kreisrunden Kernen kann durch Formveränderung der gewöhnlichen Gliazellen des Rückenmarks nur schwer ihre Erklärung finden. Als nächste wäre von den in der Literatur vertretenen Anschauungen Ströbes Annahme in Betracht zu ziehen, die durch abnorme Seitensprossen des primitiven Neuralrohrs epitheliale Formationen zu erklären sucht; auch sie kann hier keine Anwendung finden, beim Fehlen aller epithelbekleideter Hohlräume.

Die von Henneberg für die Entstehung der Epithelzellen in seinem Fall gegebene Deutung kann nur auf

1) Zur pathologischen Anatomie und Pathogenese der multiplen Sklerose des Gehirns und Rückenmarks. Zieglers Beiträge Bd. 18. 1897.

mit dem Ependym in Verbindung stehende Gliome angewandt werden. Im beschriebenen Fall ist der Zentralkanal erhalten, wenn auch obliteriert, die Geschwulstzellen stehen mit dem Ependym in keinerlei Zusammenhang, unterscheiden sich auch ganz wesentlich von seinen Zellen.

Bonome stützt seine Theorie von der aktiven Wanderung der epithelartigen Zellen auf Fälle, die dem unseren ähnlich sind, doch lässt sich unser Befund auch ohne die Annahme einer aktiven Migration erklären. Unsere Geschwulstzellen mit ihrem reichlichen Protoplasma und den grossen runden, hellen Kernen nähern sich, der Form nach, jedenfalls mehr früheren Entwicklungsstadien als den fertigen Gliazellen. Nun kann man ein Persistieren von Spongioblasten oder ihnen doch noch nahe stehenden Formen annehmen, die ohne sich weiter zu entwickeln, jedenfalls ohne das reguläre Ende der Entwicklung zu erreichen, liegen geblieben und den Anlass zur Bildung des Tumors gegeben haben. Auf welche Weise das geschehen ist, ob sich die Zellen selbst aktiv an der Neubildung beteiligten durch Proliferation oder Bildung von Gliafasern, ob sie nur durch ihre Anwesenheit erhöhte Bildung von Gliagewebe hervorriefen, oder endlich, ob auch die Gliafasern von vornherein dem Normalen nicht entsprechend an Zahl und Anordnung vorhanden waren, lässt sich nicht entscheiden, es ist für diese Frage auch erst in zweiter Linie von Bedeutung. Für diese Annahme lässt sich neben der Form der Geschwulstzellen, die durchwegs, ihren kreisrunden gleich gebauten Kernen nach, einen ganz bestimmten Typus der Form, vielleicht auch der Entwicklung darstellen, noch weiter anführen, dass Gliazellen von ganz der gewöhnlichen Art mit kleinem chromatinreichem Kern und unsichtbarem Zellkörper innerhalb der Geschwulst auch in nächster Nähe der grossen Zellen sich finden, ohne eine Vermehrung oder Veränderung ihrer Form aufzuweisen, dass Übergangsformen von den kleinen Gliazellen zu grösseren protoplasmareicheren, wie sie sich oft so zahl-

reich finden im Bereich von Gliomen, hier fehlen, vielmehr die Neubildung nur aus den typischen Geschwulstzellen und dem dichten Gliafaserwerk sich zusammensetzt. Welche Stellung dieses letztere einnimmt, ob es zum Parenchym des Tumors zu rechnen ist, ob es als Stroma oder schliesslich nur als reaktive Wucherung in der Umgebung der Geschwulstzellen zu gelten hat, bleibt fraglich. Dass einzelne der typischen Geschwulstzellen auch innerhalb der dichten Gliafasermassen liegen, ist vielleicht für die erste Annahme der Gleichwertigkeit und synchronen Entwicklung von Zellen und Fasern zu verwerten. Der Anteil der Faserbündel am Umfang der Geschwulst ist ein so grosser, dass bei dem fast völligen Fehlen von Zellen innerhalb dieser Partien ihre Entstehung als sekundäre Bildung, ob nun als Stroma oder reaktive Wucherung, ganz unklar bliebe. Dass die Geschwulstzellen die Fasern produziert haben könnten, dafür fehlt jeder Anhaltspunkt, und auch die in der Umgebung gelegenen kleinen Gliazellen können, da sie nicht vermehrt, noch verändert sind, nicht verantwortlich gemacht werden. Es bleibt die Möglichkeit, dass die Zellen, welche die Fasern gebildet haben, zugrunde gegangen sind, vielleicht sich erschöpft haben in der Faserentwicklung; wann das geschehen ist, welcher Art die produzierenden Zellen waren, ob fertige oder noch dem embryonalen Zustand näher stehende, bleibt dunkel. Rechnen wir die Fasern zum Parenchym, so müssen wir ihre Bildung mit dem Auftreten der Geschwulstzellen gleichzeitig setzen, sie also — der eben zu diskutierenden Hypothese über die Entwicklung des Tumors nach — noch nicht ausgebildeten Gliazellen zuschreiben. Oder es müsste angenommen werden, dass die bereits vorhandenen, aus früher Zeit persistierten Zellen erst mit dem Auftreten der faserigen Partien die Neubildung hervorriefen. — Das führt zu einer etwas veränderten Auffassung über die Entstehung der vorliegenden Geschwulst, einer Auffassung, die vielleicht in der Genese vieler Gliome berücksichtigt zu werden verdient.

Bei nicht wenigen der besonders in Gliomen beschriebenen so unendlich mannigfaltigen von der Norm abweichenden Zellformen drängt sich einem, eigentlich in jedem ausgeprägten Fall wieder von neuem, die Frage auf, sind das wirklich alles Zellen, die ihre Abkunft den kleinen Gliazellen verdanken, wie wir sie normalerweise vorfinden. Die Frage wird — von den wenigen oben erwähnten Ausnahmen dürfen wir hier absehen — im allgemeinen mit ja beantwortet, man kann sagen oft notgedrungen, aus Mangel an einer anderen Erklärungsmöglichkeit. Liegt nicht eigentlich die Annahme näher, für manche der abnormen Zellformen nicht die gewöhnlichen Gliazellen, eine wie die andere, sondern nur einzelne, vielleicht besonders oder gar einzig und allein dazu befähigte Spezies unter ihnen verantwortlich zu machen? Wir machen damit die Annahme, dass verschiedene Gliazellen, verschieden besonders in ihrer Wachstums- und Vermehrungsfähigkeit, schon in der Norm sich finden. Diese Möglichkeit ist von anatomischer Seite schon mehrfach hervorgehoben worden. Lenhossek hat sie nach Borst[1]) als erster vertreten, ausgehend von der Ansicht, dass Zellen, deren Protoplasma auf ein Minimum reduziert, zum grössten Teil in der Bildung von Fortsätzen aufgegangen ist, doch schwerlich noch eine Vermehrung weiterhin zeigen werden. Es könnte — seiner Annahme nach — vielleicht ein Rest nicht weiter entwickelter, auf früher Entwicklungsstufe stehen gebliebener Zellen es sein, von welchen mit mehr Wahrscheinlichkeit Gliawucherungen ihren Ausgang nehmen. (Vergl. darüber auch Webers Referat über Neuroglia.)[2])

Schaper,[3]) der die His'schen Anschauungen über die Entstehung der Elemente des Zentralnervensystems modifiziert hat, lässt die Gliazellen hervorgehen einerseits aus

1) Die Lehre von den Geschwülsten. Wiesbaden 1902.

2) Centralblatt für allgemeine Pathologie und patholog. Anatomie. 1903. Heft 1.

3) Die frühesten Differenzierungsvorgänge im Zentralnervensystem. Archiv für Entwicklungsmechanik. Bd. V. 1897.

Epithelzellen des Neuralrohres, die an Ort und Stelle sich umwandeln zu Stützelementen, und andererseits solchen, welche, nach aussen hindurchwandernd, sich zwischen limitans externa und der Zone der Epithelien anlagern. Die ersteren liefern ausser dem Ependym, indem sie den Zusammenhang mit der Oberfläche und dem Zentralkanal oder auch nur einem von beiden verlieren, und so mehr nach der Mitte des Marks zurücken, Spinnenzellen, welche sich — Schapers Ansicht nach — nicht weiter mehr vermehren sollen. Weiter sollen gewisse undifferenzierte Arten von den Zellen der Mantelschicht die Fähigkeit der Teilung — vielleicht zeitlebens — behalten, um unter Umständen bei Regenerationsprozessen — Schaper betont das als hypothetisch — wieder in Tätigkeit zu treten. Finden sich diese beiden Zellformen tatsächlich im Rückenmark im postembryonalen Leben, so wäre ihnen doch wohl gewiss eine andere Rolle als den völlig ausdifferenzierten Formen zuzuschreiben.

Auch Bonome neigt dieser Art der Erklärung von Gliazellwucherungen zu. Er sagt: „es ist nicht sicher, ob alle erwachsenen Neurogliazellen die embryonalen Eigenschaften wieder aufnehmen können, um neue Neuroglia zu bilden, oder ob die Aufgabe, die pathologische Neuroglia zu bilden, blos einigen Gliazellen zufällt, welche ihre embryonalen Eigenschaften länger erhalten."

Grössere und kleinere Gliazellen unterscheidet man heute, abgesehen von den Fortsätzen, ohne dabei über ihre etwa verschiedene Wachstums- und Vermehrungsfähigkeit etwas sagen zu können. Weigert[1]) hat „Monstrezellen" als in einigen Regionen des Zentralnervensystems auch normalerweise vorkommend beschrieben; ist es nicht wahrscheinlich, dass wenigstens diese letzteren bei ihrer Vermehrung andere Abkömmlinge produzieren werden, als die kleinen Glia„kerne", viel eher auch als diese heranwachsen können zu jenen pathologischen Mon-

1) Beiträge zur Kenntnis der normalen menschlichen Neuroglia. Frankfurt 1895.

strezellen? Im septum posterius werden heute noch von einigen Autoren weniger weit entwickelte Gliazellformen angenommen, auch sie werden wohl bei Wachstum und Vermehrung anderes liefern, als ihre zu einem höheren Grad der Entwicklung gediehenen Nachbarzellen.

All das gibt Anhaltspunkte dafür, dass wir vielleicht die in Gliomen auftretenden, oft so weit von der Norm sich entfernenden Zellformen zurückzuführen haben nur auf das Wachstum und die Vermehrung gewisser Repräsentanten unter den Gliazellen. Dass das persistierende Frühstadien sind, also Zellen, welche nicht die ganze Entwicklungsreihe durchlaufen haben von der Epithelzelle des primitiven Neuralrohres bis zur fertigen — sagen wir als Typus kleinen Gliazelle, muss dahingestellt bleiben. Die Annahme hat für sich die erwähnten Ergebnisse der entwicklungsgeschichtlichen Forschung, wie auch das, dass wir Anklänge an die Zellformen früher Stadien ja regelmässig in den wuchernden „jugendlichen“ Gliazellen finden.

Denken wir uns diese Erklärungsart für den beschriebenen Fall giltig, so wären die grossen Geschwulstzellen aus solchen weniger ausdifferenzierten Formen hervorgegangen, hätten, da sie den Epithelien noch näher stehen, auch mehr noch von deren Charakter in Form und Lagerung.

Gibt man dieser Hypothese allgemeinere Geltung bei der Entstehung der Gliome, so ist damit die congenitale Anlage, für die ja so vieles spricht, beibehalten, andererseits in dieser veränderten Form ihr mehr Stütze gegeben als bisher.

Auch an dieser Stelle sei Herrn Prof. Dr. Schmaus herzlich gedankt für seine freundliche Unterstützung bei dieser Arbeit.

Erklärung der Tafel.

Schnitt durch die Geschwulst im Lendenmark.

a grosse Geschwulstzelle, bei *aa* mehrere dieser Zellen in epithelartiger Lagerung.

b kleine Gliazellen.

c Gliafaserwerk.

Lebenslauf.

Isak Straus, geboren in Karlsruhe (Baden). Ich besuchte das Grossherzogliche humanistische Gymnasium zu Karlsruhe und absolvierte da im Sommer 1899. Im Herbst 1899 begann ich das Studium der Medizin an der Universität München und verbrachte da die ersten vier Semester. Nach bestandenem tentamen physicum besuchte ich drei Semester die Universität Berlin, wo ich in den Kliniken der Herren Professoren Gerhardt, Senator, Koenig und Gusserow tätig war. Die letzten drei Semester meines Studiums habe ich dann wieder an der Universität München verbracht und habe hier die Kliniken der Herren Professoren v. Winckel, v. Angerer, Müller und Eversbusch, die Vorlesungen und Kurse der Herren Professoren v. Bollinger, Bauer, Gruber, Seitz und Schmidt besucht. Am 27. Juni 1904 habe ich hier das medizinische Staatsexamen beendet.

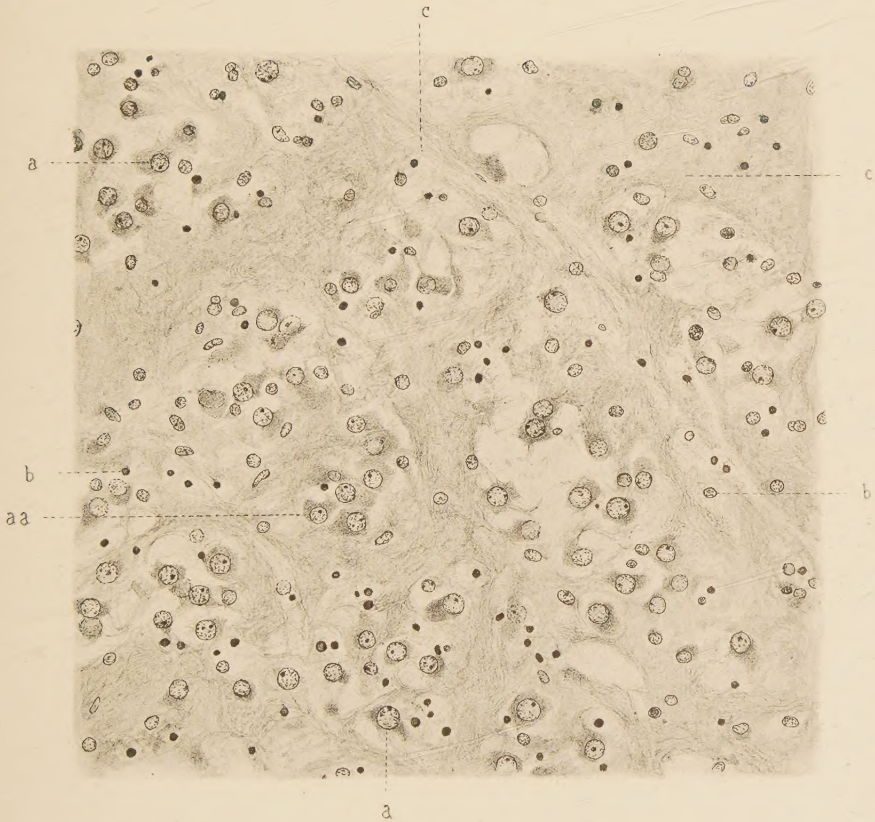
c
a
c
b
b
a a
a